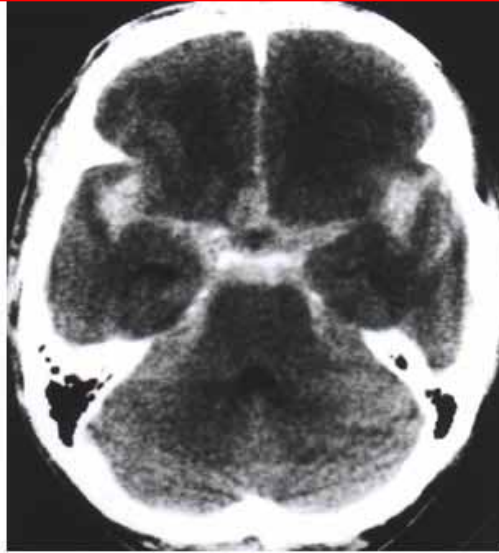
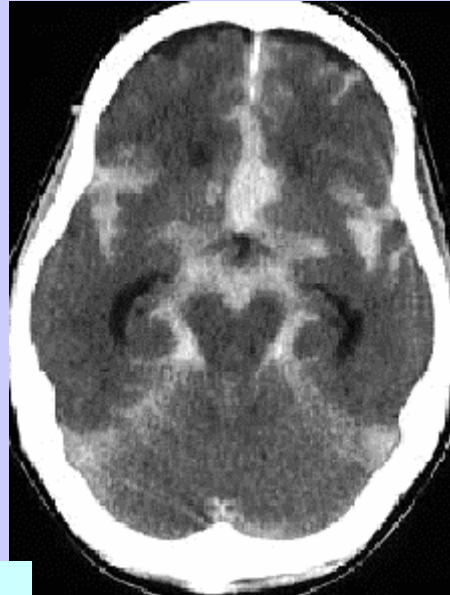


クモ膜下出血： 怖い頭痛の代表格

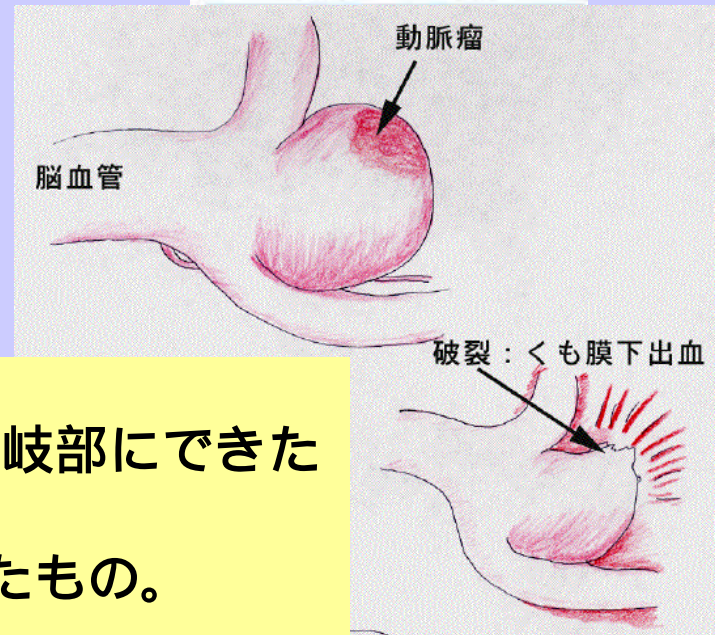
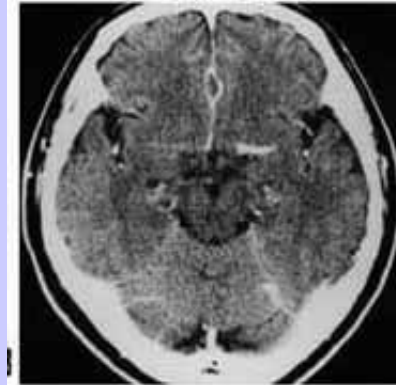


脳を囲む白い部分が頭蓋骨。
脳の溝に淡く白く見える部分が
クモ膜下出血です。



正常CT像(造影)

トルコ鞍上部を通るレベル



クモ膜下出血とは頭蓋内の比較的太い血管の分岐部にできた
血管のコブ(動脈瘤)が破裂し
クモ膜下腔という場所(空間)に出血したものの。